

2012

КОПИЯ

126/11

СССР

~~РАСЕКРЕТНО~~
Экз. № ~~РЕЧЕНО~~

Письмо упроб рр
Ю/А-5053 от 11.10.1996г.

УПРАВЛЕНИЕ КОМИТЕТА
государственной безопасности
при Совете Министров Союза ССР
по
Ленинградской области

В КОМИТЕТ ПАРТИЙНОГО КОНТРОЛЯ при ЦК КПСС

24 декабря 1960 г.
№ 11/28-1408.
гор. Ленинград

Г. Москва

При этом для т. ШАТУНОВСКОЙ О.Г. направляю
2 фотокопии акта от 4 декабря 1934 года комиссии
экспертов судебно-медицинского вскрытия трупа
БОРИСОВА М.В. и 2 фотокопии заключения его смерти.

Фотокопии сняты из подлинной книги № 20 про-
токолов вскрытия за 1934-1935-1936 годы, находя-
щейся на хранении в Военно-Медицинской Академии
им. С.М. Кирова в г. Ленинграде.

ПРИМЕЧАНИЕ: Книга заполнялась в 2-х экз.
через копировальную бумагу, первый экзем-
пляр направлялся в соответствующие заинте-
ресованные организации, а вторые экзempla-
ры хранятся в указанной книге.

ПРИЛОЖЕНИЕ: по тексту 2 экземпляра, каждого
на 8 фотоснимках.

НАЧАЛЬНИК УЧЕТНО-АРХИВНОГО ОТДЕЛА УПРАВЛЕНИЯ
КГБ при СМ СССР по Ленинградской области
подполковник

/ЛОБАНОВ *Лобанов*

Stamp area with faint text and lines.

КОПИЯ

125
РАССЕКРЕЩЕНО
Секретно
экз. № 1

Письмо УФСБ РФ
10/А-5053 от 11.10.1996г.

СПРАВКА

о судьбе экспертов по автомашине.

1. АЙГРО Аскар Иванович, 1891 года рождения, уроженец деревни Ершово Псковской области.

Проживал в г. Ленинграде, в 1943 году был эвакуирован и в настоящее время на жительстве в г. Ленинграде и Ленинградской области не установлен. К моменту эвакуации значился работавшим заведующим гаражом Дзержинского Райисполкома гор. Ленинграда.

2. Бывший инспектор отдела регулирования уличного движения Управления милиции Ленинградской области

ОСКОТСКИЙ Абрам Самуилович, 1905 г. рождения, уроженец города Горький, по национальности еврей.

Проживал в гор. Ленинграде, Васильевский Остров, 6-я линия дом № 41, кв. 6. В 1946 году с должности Начальника отделения Госавтоинспекции Управления милиции гор. Ленинграда был из органов МВД уволен с переводом на пенсию. В 1947 году умер в гор. Ленинграде.

3. Бывший старший инспектор автогруппы ОРУД"а -

МАЛЬКЕВИЧ Мечислав Антонович, 1898 г. рождения, уроженец гор. Десна, по национальности поляк.

Проживал в гор. Ленинграде по Лиговской ул. д. № 75, кв. 49. В 1937 году был арестован и в феврале 1938 года осужден к ВМН. Приговор приведен в исполнение.

4. КОМАРНИЦКИЙ Ипполит Валерьянович, 1901 г. рождения, уроженец гор. Ленинграда.

Проживал в г. Ленинграде, наб. канала Грибоедова д. № 34, кв. 41: В 1924 году был судим Коллегией ОГПУ по ст. 60 к двум годам высылки. В 1937 году был арестован и осужден к ВМН. Приговор приведен в исполнение. К моменту ареста работал


~~124~~
2. 13

Начальником технического бюро завода "Красный Треугольник".

5. ГИНЗБУРГ Б.Д. и ИВАНОВА В.Н. установить не представилось возможным из-за отсутствия необходимых установочных данных на них.

НАЧАЛЬНИК УЧЕТНО-АРХ. ОТДЕЛА УКГБ
по Ленинградской области

подполковник



/Лобанов/

" 24 " декабря 1960 г.

Учетно-Архивный отдел
УКГБ по ЛО
Вход. № 66666
2.11.11 - ХГ 1960

ИЗДАТЬ
ПО
ПО
ПО

КОПИЯ

123
14

СПРАВКА

Бывший заведующий мастерскими гаража АХУ УНКВД ЛО -

ИОНИН Михаил Борисович, 1905 года рождения,
уроженец гор.Ленинграда, еврей,

проживал в гор.Ленинграде, Таврическая улица, дом № 11,
кв.6. В начале Отечественной войны выбыл в гор.Москву.
По данным его знакомых КУРУШКИНОЙ С.П. и ГУРЕВИЧ Р.С.
известно, что он проживает в городе Москве, работает
ответственным работником. В настоящее время находится
на излечении в Кремлевской больнице по поводу вторичного
приступа инфаркта.

НАЧАЛЬНИК ОТДЕЛА УКГБ при СМ СССР
по Ленинградской области
/Лобанов/

Лобанов

"24" декабря 1960 г.

И	О	С	Д	Л	М

А К Т

1934 года, декабря 4 дня, на основании предложения и в присутствии нач. сан. части УНКВД тов. МАМУШИНА и прочих, нижеподписавшихся, комиссия экспертов в составе: проф. В. А. НАДЕЖДИНА, отв. инструктора по судебной медицине Н. И. ИЖЕВСКОГО, проф. ДОБРОТВОРСКОГО и прив. доц. РОЗОНОВА произвела судебно-медицинское вскрытие трупа гр-на БОРИСОВА Михаила Васильевича, причем оказалось.

а/ Наружный осмотр:

Покройному около 60 лет, длина тела 172 см, окружность груди 91 см. Он правильного телосложения, умеренного питания. Кожные покровы бледные. На задней поверхности тела сливные красно-фиолетовые трупные пятна, бледнеющие при надавливании. Трупное окоченение выражено. Волосы на голове седые, запачканы кровью. В левой теменной области, несколько ниже теменного бугра имеется ссадина 2 x 1,5 см. в горизонтальном направлении. Лицо бледное. Глаза закрыты, соединительные бледные с несколькими точечными кровоизлияниями. Роговицы тускловаты, левый зрачок шириной 0,55 см., правый 0,50 см. Ушные раковины синюшны. Из правого слухового прохода вытекают капли крови. В носовых отверстиях небольшие свертки крови. Кости и хрящи носа на ощупь целы. Рот закрыт. Слизистая губ бледна, зубы полусомкнуты, десна слегка запачкана кровью. В полости рта посторонних веществ не обнаружено. Шея без следов повреждений. Грудь удовлетворительно развита. Живот не вздут, в подвздошных областях с зеленоватым оттенком. Наружные половые органы правильно развиты. Из отверстия мочеиспускательного канала выдавливается капля прозрачной жидкости. Задний проход закрыт, чист. Кости конечностей целы. На теле обнаружены еще следующие повреждения: на спине в области верхней трети левой лопатки ссадина 4x2,5 см.

в вертикальном направлении. На передней поверхности в верхней трети левого бедра три небольших ссадины, наибольшая 2 x 0,5 см. наименьшая 1,5 x 0,2 см. в вертикальном слегка слева вправо направлении. Других следов насилия не обнаружено. Покойный был одет в белую теплую сорочку, нижнюю белую сорочку и в белые кальсоны. Ворота обеих сорочек и грудь белой нижней запачканы кровью.

б/ Внутренний осмотр.

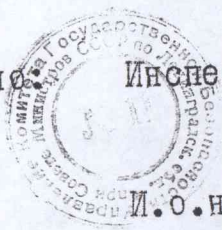
Положение органов брюшной полости правильное. Брюшина гладкая и блестящая. Из брюшной полости особого запаха не отмечается. В окологердечной сорочке до 7 куб.см. прозрачной жидкости. Сердце размером 10, 5x10, 5x6,5 см. Наружная поверхность его умеренно обложена жиром, блестящая, с несколькими точечными кровоизлияниями под наружным покровом. Во всех отделах сердца умеренное количество с несколько большим количеством в правом предсердии жидкой темной крови. Клапаны аорты воду держат. Клапанный аппарат с небольшим количеством беловатых отложений. Подобные же отложения в области венечных отверстий на аорте, венечные сосуды проходимы для зонда. Мышца сердца с небольшим количеством серых прослоек. В желудке до 100 куб.см жидкой крови. Слизистая желудка со слабо расширенными сосудами без кровоизлияний. Запаха алкоголя от содержимого желудка и крови не ощущается. Слизистая зева, пищевода и дыхательных путей покрыта небольшим количеством крови, с синеватым оттенком. Миндалины без изменений. Нисходящая аорта с средними белыми бляшками. Легкие с умеренным очаговым сращением с пристеночной плеврой. В верхушках легких узлы уплотнений с рубцевыми изменениями, размером не более горошины, расположены группами, на разрезе в их центре казеозные массы; в левом верхнем между уплотнениями слабый распад ткани. В остальных местах ткань легких без уплотнений, темно-красная с небольшим количеством пенистой кровянистой жидкости. На поверхности легких местами группы точечных подплевральных кровоизлияний.

Нижние краёбоих легких имеют в ткани легких кровоизлияния симметричные с обеих сторон. Селезенка средней величины, ткань темно-красная с различимыми трабекулами и фаликулами, соскоб незначительный. Печень не увеличена, край темноват, на разрезе ткани с явно выраженным рисунком. Желчные пути проходимы, желчь жидкая оливкового цвета. Слизистая кишечника со слабо расширенными сосудами, также и поджелудочная железа, ткани последних без иных изменений. Надпочечники без изменений. Почки не увеличены. Капсулы снимаются с некоторым трудом. Поверхность почек слегка зернистая с единичными мелкими кистами. Ткань почек ^с слегка синюшным оттенком. Границы смазаны, корковый слой не утолщен. В мочевом пузыре 150 куб. прозрачной мочи, слизистая без изменений. Предстательная железа немного увеличена, плотновата. В кожно-мышечных покровах черепа обнаружено кровоизлияние, соответственно ссадине в левой теменной области и значительное кровоизлияние в правой затылочно-теменной области. Над твердой мозговой оболочкой в правой теменно-затылочной области жидкая кровь. Твердая мозговая оболочка напряжена. По снятии ее под ней как справа, так и слева значительное количество сплошных рыхлых свертков. В левых лобной и височной областях на нижней поверхности и боковой мозга обнаружены точечные кровоизлияния, проникающие в корковое вещество. В боковых желудочках мозга по несколько капель прозрачной жидкости. В четвертом желудочке мозга жидкая кровь. Мозговое вещество бледное с симметричным рисунком без особого запаха. В черепе обнаружены следующие повреждения: в правой теменной области на границе нижней и средней трети через всю кость продольная сквозная трещина, идущая далее в том же направлении через правую часть затылочной кости, где в нижнем отделе трещина разветвляется, направляясь справа к большой затылочной дыре к правой височной кости и на поверхность таковой, разделяя пирамидку пополам в поперечном направлении, переходя далее к турецкому седлу. От конца продольной трещины вверх описанного имеется перелом затылочной кости слева, обходя затылочную дыру с окончанием у нижнего края пирамиды.

Ход перелома приблизительно намечен на прилагаемых схематических рисунках. Кости таза, позвоночный столб и ребра целы, ногти рук синюшны.

Проф. НАДЕЖДИН , РОЗАНОВ
Ст.инспектор - ИЖЕВСКИЙ
Нач.поликлиники № I САНУ УНКВД - МАМУШИН
Присутствовал сотрудник НКВД СССР - подпись
и еще три подписи.

Верно: Инспектор отдела УКГБ ЛО /ЖЕЛЕЗНЯКОВ



[Handwritten signature]

И.о.начальника медслужбы УКГБ ЛО /БУСЛОВИЧ/
[Handwritten signature]

4 " декабря 1960 года

Подлинный акт находится в книге № 20 протоколов вскрытий трупов за 1934-1936 годы Военно-Медицинской академии гор.Ленинграда.

ЗАКЛЮЧЕНИЕ

Смерть БОРИСОВА М.В. последовала от угнетения деятельности сосудо-двигательного и дыхательного центров головного мозга, вследствие кровоизлияния в полость четвертого желудочка мозга на почве полученных переломов черепной крышки и основания черепа, главным образом. Смерть наступила не мгновенно, а приблизительно в течение нескольких минут /вероятно не более 10/. Повреждение тканей черепа произошло от удара очень значительной силы головой о твердый плоский предмет, напр. каменную стену. Направление удара было сзади наперед и справа налево. Удар этот мог быть получен при резком повороте автомашины влево от стены. Можно полагать, что покойник в момент удара находился на правом борту автомобиля правым плечом вперед и после удара был сброшен^{х/} мог оказаться отброшенным в кузов. Ссадины бедра, левой подлопаточной области и ссадины кожи головы слева с кровоизлиянием могли произойти при падении в кузов автомобиля и значения для ускорения наступления смерти не имеют.

Учитывая возраст покойного и найденные при вскрытии изменения со стороны внутренних органов, следует признать состояние его здоровья удовлетворительным. Учитывая данные вскрытия, отсутствие знаков постороннего насилия и обстоятельства дела, можно заключить, что смерть БОРИСОВА является несчастным случаем в связи с автомобильной катастрофой.

Эксперты: пять подписей

Согласовано - одна подпись

4/ХП-1934 года

ВЕРНО

Инспектор отдела УКГБ ЛО

и.о.

начальника медслужбы

УКГБ ЛО

/БУСЛОВИЧ/

14. XII - 1960

х/ Зачеркнутое был сброш. зачеркнуто и в подлиннике.

см. н/обороте:

А К Т

1934 года, декабря 4 дня, на основании предложения и в присутствии нач. сан. части УНКВД тов. МАМУШИНА и прочих, нижеподписавшихся, комиссия экспертов в составе: проф. В. А. НАДЕЖДИНА, отв. инструктора по судебной медицине Н. И. ИЖЕВСКОГО, проф. ДОБРОТВОРСКОГО и прив. доц. РОЗОНОВА произвела судебно-медицинское вскрытие трупа гр-на БОРИСОВА Михаила Васильевича, причем оказалось.

а/ Наружный осмотр:

Покойному около 60 лет, длина тела 172 см, окружность груди 91 см. Он правильного телосложения, умеренного питания. Кожные покровы бледные. На задней поверхности тела сливные красно-фиолетовые трупные пятна, бледнеющие при надавливании. Трупное окоченение выражено. Волосы на голове седые, запачканы кровью. В левой теменной области, несколько ниже теменного бугра имеется ссадина 2 x 1,5 см. в горизонтальном направлении. Лицо бледное. Глаза закрыты, соединительные бледные с несколькими точечными кровоизлияниями. Роговицы тускловаты, левый зрачок шириной 0,55 см., правый 0,50 см. Ушные раковины синюшны. Из правого слухового прохода вытекает капли крови. В носовых отверстиях небольшие свертки крови. Кости и хрящи носа на ощупь целы. Рот закрыт. Слизистая губ бледна, зубы полусомкнуты, десна слегка запачкана кровью. В полости рта посторонних веществ не обнаружено. Шея без следов повреждений. Грудь удовлетворительно развита. Живот не вздут, в подвздошных областях с зеленоватым оттенком. Наружные половые органы правильно развиты. Из отверстия мочеиспускательного канала выдавливается капля прозрачной жидкости. Задний проход закрыт, чист. Кости конечностей целы. На теле обнаружены еще следующие повреждения: на спине в области верхней трети левой лопатки ссадина 4x2,5 см.

в вертикальном направлении. На передней поверхности в верхней трети левого бедра три небольших ссадины, наибольшая 2 x 0,5 см. наименьшая 1,5 x 0,2 см. в вертикальном слегка слева вправо направлении. Других следов насилия не обнаружено. Покойный был одет в белую теплую сорочку, нижнюю белую сорочку и в белые колготки. Ворота обеих сорочек и грудь белой нижней застегивались кровью.



б/ Внутренний осмотр.

Положение органов брюшной полости правильное. Брюшина гладкая и блестящая. Из брюшной полости особого запаха не отмечается. В околосердечной сорочке до 7 куб.см. прозрачной жидкости. Сердце размером 10, 5x10, 5x6, 5 см. Наружная поверхность его умеренно обложена жиром, блестящая, с несколькими точечными кровоизлияниями под наружным покровом. Во всех отделах сердца умеренное количество с несколько большим количеством в правом предсердии жидкой темной крови. Клапаны аорты воду держат. Клапанный аппарат с небольшим количеством беловатых отложений. Подобные же отложения в области венечных отверстий на аорте, венечные сосуды проходимы для зонда. Мышца сердца с небольшим количеством серых прослоек. В желудке до 100 куб.см жидкой крови. Слизистая желудка со слабо расширенными сосудами без кровоизлияний. Запаха алкоголя от содержимого желудка и крови не ощущается. Слизистая зева, пищевода и дыхательных путей покрыта небольшим количеством крови, с синеватым оттенком. Миндалины без изменений. Нисходящая аорта с средними белыми бляшками. Легкие с умеренным очаговым сращением с пристеночной плеврой. В верхушках легких узлы уплотнений с рубцовыми изменениями, размером не более горошины, расположены группами, на разрезе в их центре казеозные массы; в левом верхнем между уплотнениями слабый распад ткани. В остальных местах ткань легких без уплотнений, темно-красная с небольшим количеством пенистой кровянистой жидкости. На поверхности легких местами группы точечных подплевральных кровоизлияний.

Нижние краёбоих легких имеют в ткани легких кровоизлияния симметричные с обеих сторон. Селезенка средней величины, ткань темно-красная с различными трабекулами и фаликулами, соскоб незначительный. Печень не увеличена, край темноват, на разрезе ткани с явно выраженным рисунком. Желчные пути проходимы, желчь жидкая оливкового цвета. Слизистая кишечника со слабо расширенными сосудами, также и поджелудочная железа, ткани последних без иных изменений. Надпочечники без изменений. Почки не увеличены. Капсулы снимаются с некоторым трудом. Поверхность почек слегка зернистая с единичными мелкими язвами. Ткань почек слегка синюшным оттенком. Границы смазаны, корковый слой не утолщен. В мочевом пузыре 150 куб. прозрачной мочи, слизистая без изменений. Предстательная железа немного увеличена, плотновата. В кожно-мышечных покровах черепа обнаружено кровоизлияние, соответственно ссадине в левой теменной области и значительное кровоизлияние в правой затылочно-теменной области. Над твердой мозговой оболочкой в правой теменно-затылочной области жидкая кровь. Твердая мозговая оболочка напряжена. По снятии ее под ней как справа, так и слева значительное количество сплошных рыхлых свертков. В левых лобной и височной областях на нижней поверхности и боковой мозга обнаружены точечные кровоизлияния, проникающие в корковое вещество. В боковых желудочках мозга по несколько капель прозрачной жидкости. В четвертом желудочке мозга жидкая кровь. Мозговое вещество бледное с симметричным рисунком без особого запаха. В черепе обнаружены следующие повреждения: в правой теменной области на границе нижней и средней трети через всю кость продольная сквозная трещина, идущая далее в том же направлении через правую часть затылочной кости, где в нижнем отделе трещина разветвляется, направляясь справа к большой затылочной дыре к правой височной кости и на поверхность таковой, разделяя пирамидку пополам в поперечном направлении, переходя далее к турецкому седлу. От конца продольной трещины вверх описанного имеется перелом затылочной кости слева, обходя затылочную дыру с окончанием у нижнего края пирамиды.

Ход перелома приблизительно намечен на прилагаемых схематических рисунках. Кости таза, позвоночный столб и ребра целы, ногти рук синюшны.

Проф. НАДЕЖДИН, РОЗАНОВ
Ст. инспектор - ИЖЕВСКИЙ
Нач. поликлиники № 1 САНУ УНКВД - МАМУШИН
Присутствовал сотрудник НКВД СССР - подпись
и еще три подписи.

Верно: Инспектор отдела УКГБ ДО
/ЖЕЛЕЗНЯКОВ/ 
И.о. начальника медслужбы УКГБ ДО
/БУСЛОВИЧ/ 

14 " декабря 1960 года

Подлинный акт находится в книге № 20 протоколов вскрытий трупов за 1934-1936 годы Военно-Медицинской академии гор. Ленинграда.

ЗАКЛЮЧЕНИЕ

Смерть БОРИСОВА М.В. последовала от угнетения деятельности сосудо-двигательного и дыхательного центров головного мозга, вследствие кровоизлияния в полость четвертого желудочка мозга на почве полученных переломов черепной крышки и основания черепа, главным образом. Смерть наступила не мгновенно, а приблизительно в течение нескольких минут /вероятно не более 10/. Повреждение тканей черепа произошло от удара очень значительной силы головой о твердый плоский предмет, напр. каменную стену. Направление удара было сзади наперед и справа налево. Удар этот мог быть получен при резком повороте автомашины влево от стены. Можно полагать, что покойник в момент удара находился на правом борту автомобиля правым плечом вперед и после удара был сброшен^{х/} мог оказаться отброшенным в кузов. Ссадины бедра, левой подлопаточной области и ссадины кожи головы слева с кровоизлиянием могли произойти при падении в кузов автомобиля и значения для ускорения наступления смерти не имеют.

Учитывая возраст покойного и найденные при вскрытии изменения со стороны внутренних органов, следует признать состояние его здоровья удовлетворительным. Учитывая данные вскрытия, отсутствие знаков постороннего насилия и обстоятельства дела, можно заключить, что смерть БОРИСОВА является несчастным случаем в связи с автомобильной катастрофой.

Эксперты: пять подписей

Согласовано — одна подпись

4/ХП-1934 года

ВЕРНО: Инспектор отдела УКГБ ЛО

и.о. начальника медслужбы
УКГБ ЛО

ЖЕЛЕЗНИКОВ
/БУСЛОВИЧ/

14. XII - 1960.

х/ Зачеркнутое был сброшен, зачеркнуто и в подлиннике.

см. н/обороте: